NO. 2018・60 号
発行日：2018 年　4 月　24 日

検査のパレット

今回は、自動分析装置の白血球分類と顕微鏡による分類が乖離する症例についてお話しします。

検査科では、自動分析装置で、ヘモグロビン：7 g/dL 以下･19g/dL 以上、赤血球：200 万/μL 以下･600 万/μL 以上、白血球 2000/μL 以下･30000/μL 以上、血小板 2 万/μL 以下･80 万/μL 以上、好中球 30%以下、リンパ球 60%以上、単球 40%以上、好酸球 40%以上の場合と、自動分析装置から Left Shift（左方移動）、Imm Grans（幼若顆粒球）、Variant　Ly（異形リンパ球）、Ne Blast（顆粒球系芽球傾向）、Ly Blast（リンパ球系芽球傾向）、Mo Blast（単球系芽球傾向）、NRBC（有核赤血球：2%以上）のメッセージが表示された場合、異常細胞の確認のため顕微鏡で追加検査をしています。

今回提示する症例は、この基準により顕微鏡検査を追加した症例です。分析装置では、**好中球:30.4%**、**リンパ球:60.2%**、単球:6.3%、好酸球:1.8%、好塩基球:1.3%、顕微鏡による分類では、**好中球:75%**、**リンパ球:13%**、単球:7%、好酸球:4%、好塩基球:1%、と著しく乖離していました。この症例は、70 才･男性、WBC:6680/μL、RBC:470 万/μL、HGB:13.6g/dL、PLT:24.8 万/μL、T-BIL:11.92 ㎎/dL、AST:162U/L、ALT:239 U/L、LDH:241 U/L、γ-GPT:2313 U/L、ALP:1068 U/L、BUN:10.1 ㎎/dL、CRE:0.71 ㎎/dL、T-CHO:538 ㎎/dL、TG:503 ㎎/dL です。

この症例のように、肝機能障害、腎機能障害、高脂血症、高ビリルビン血症などの症例の一部では、赤血球膜が肥厚していることで、分析機の分析に必要な赤血球の溶血が充分にできず、その結果不充分な溶血の赤血球と本来の細胞の区別ができず、リンパ球とカウントしてしまいました。その他、標的赤血球、ハウエルジョリー小体、ハインツ小体、有核赤血球なども分析装置の結果に影響をおよぼす場合もあります。

検査室では常にデータの確認を行い、数値だけでなく下図のようなスキャッタグラムも参考にしながら顕微鏡による分類を追加し、技師自身の目による確認を行い結果に追加しています。

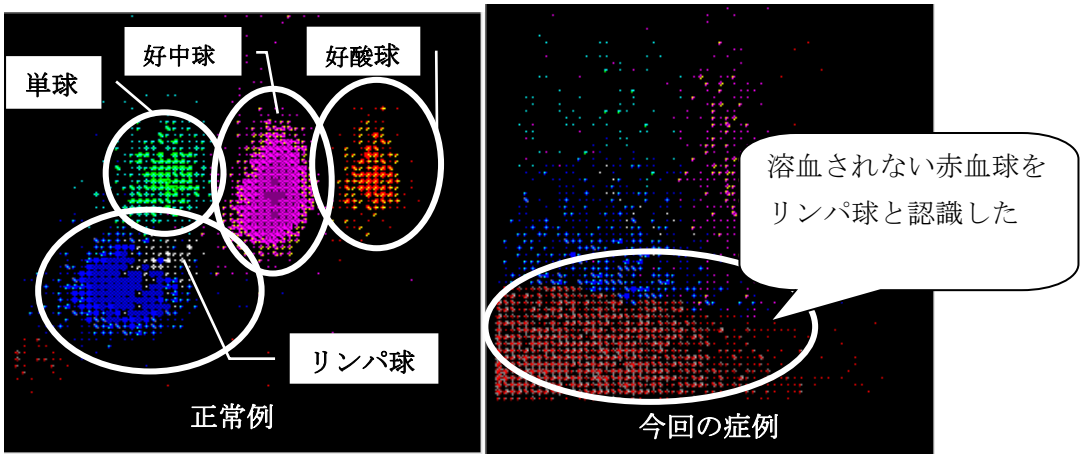

今後とも検査室をよろしくお願い致します。

文責　　藤谷　恵子
監修　　石竹　久仁